

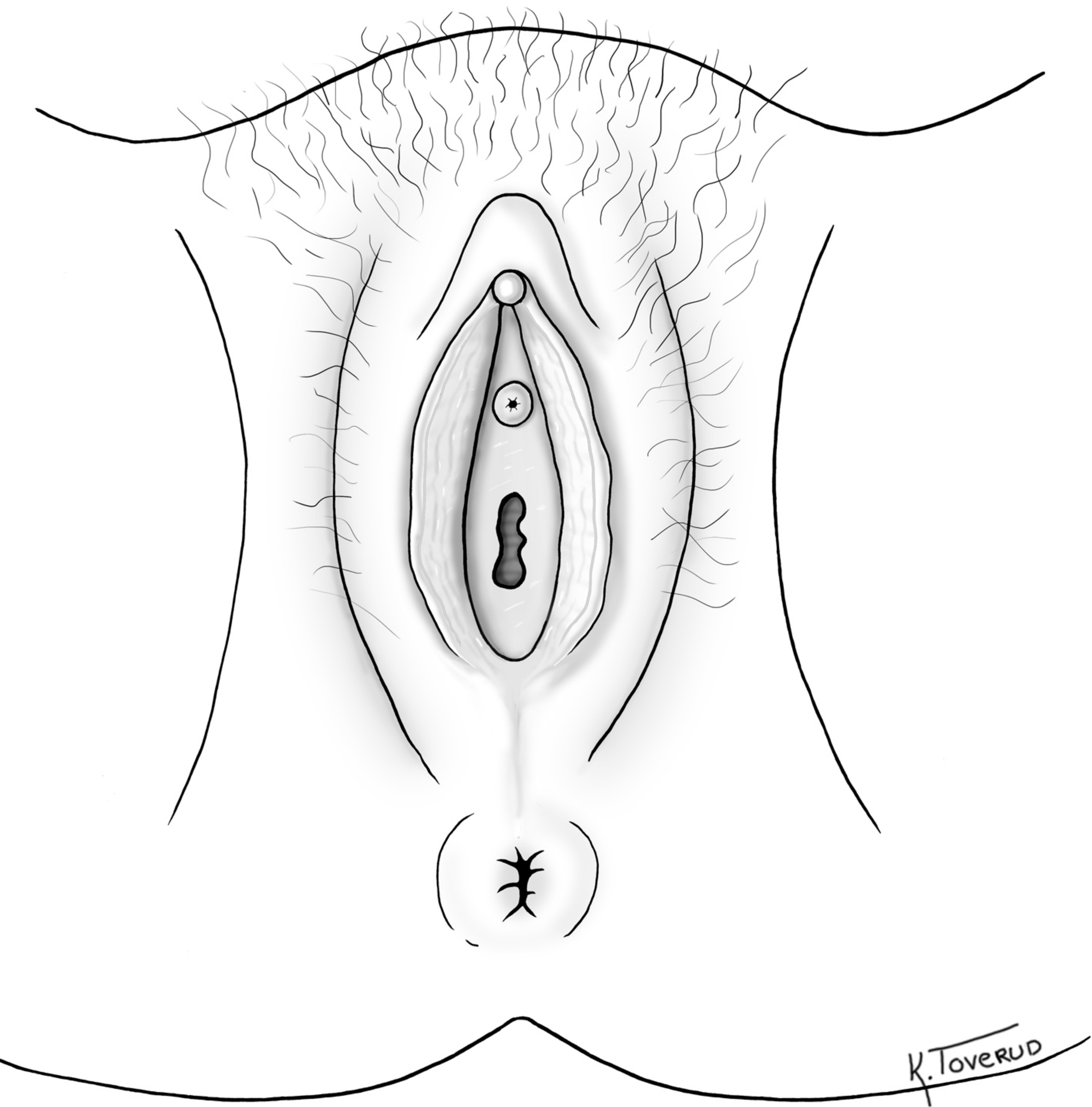Fig 1 Kvinnelige ytre kjønnsorganer med normal anatomi

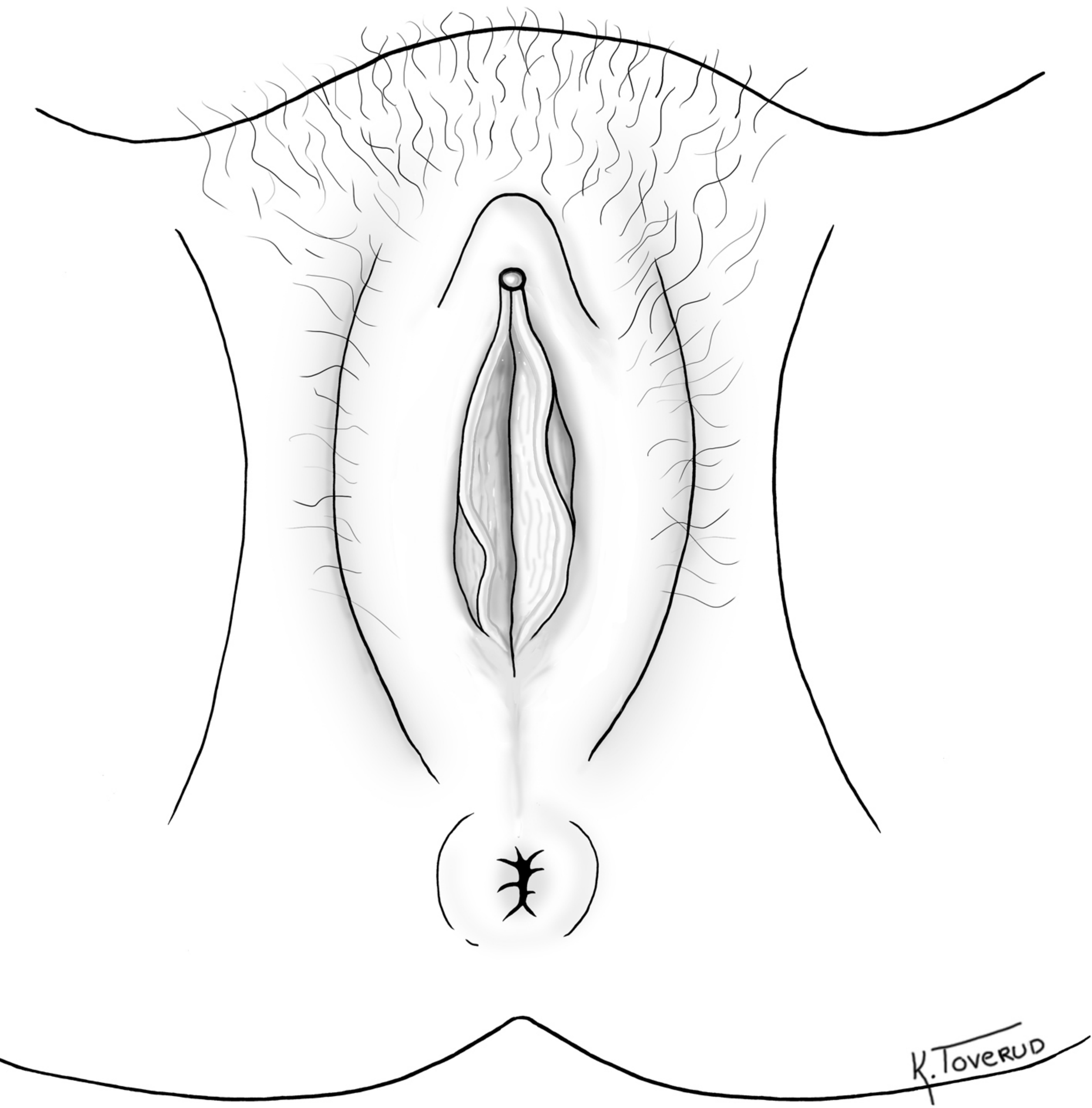


Fig 2 Kvinnelige ytre kjønnsorganer med normal anatomi, men hvor kjønnsleppene er lukket

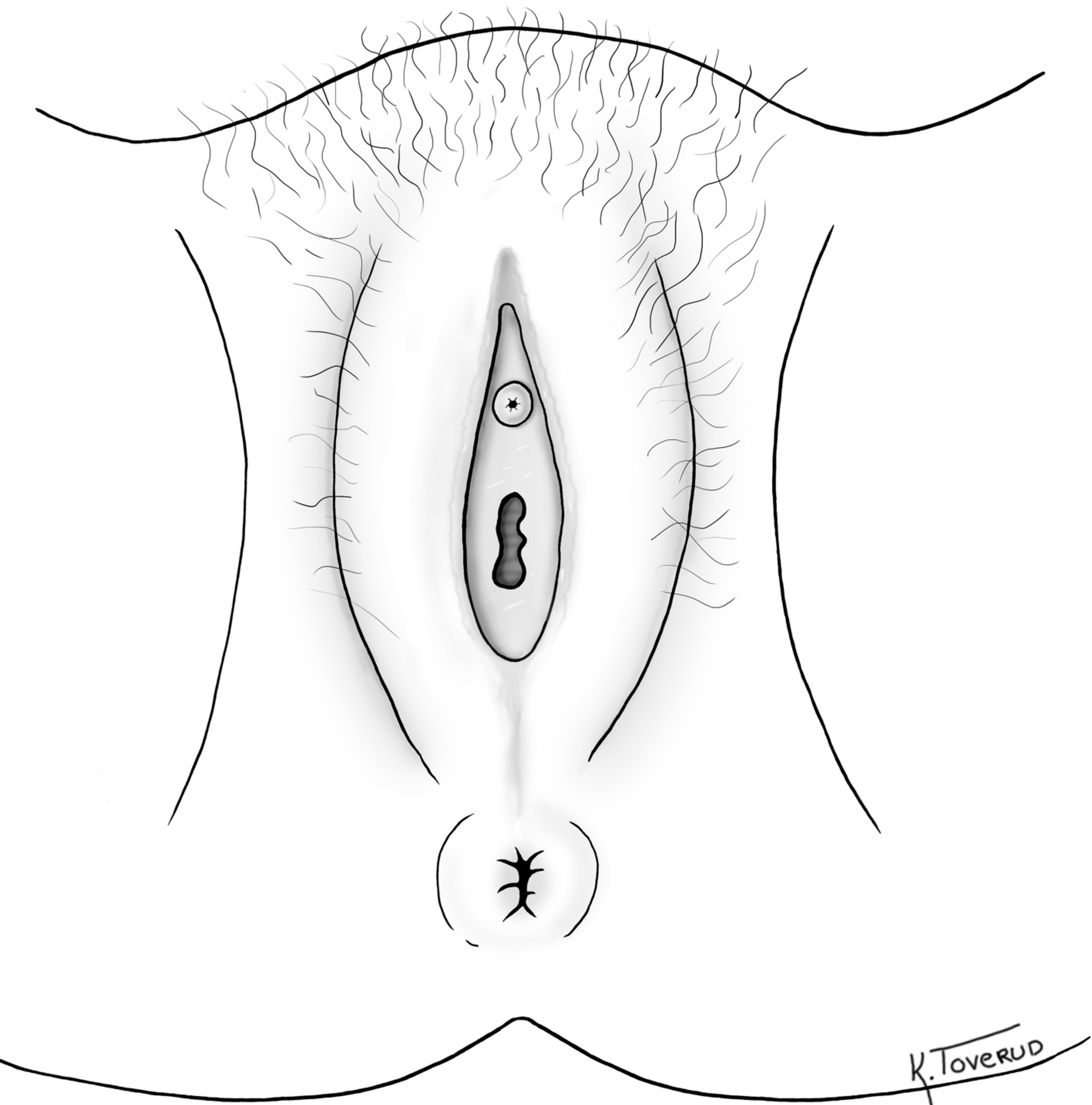


Fig 3 Kvinnelige ytre kjønnsorganer der klitoris og indre kjønnslepper er fjernet (tilsvarende type II kjønnslemlestelse)

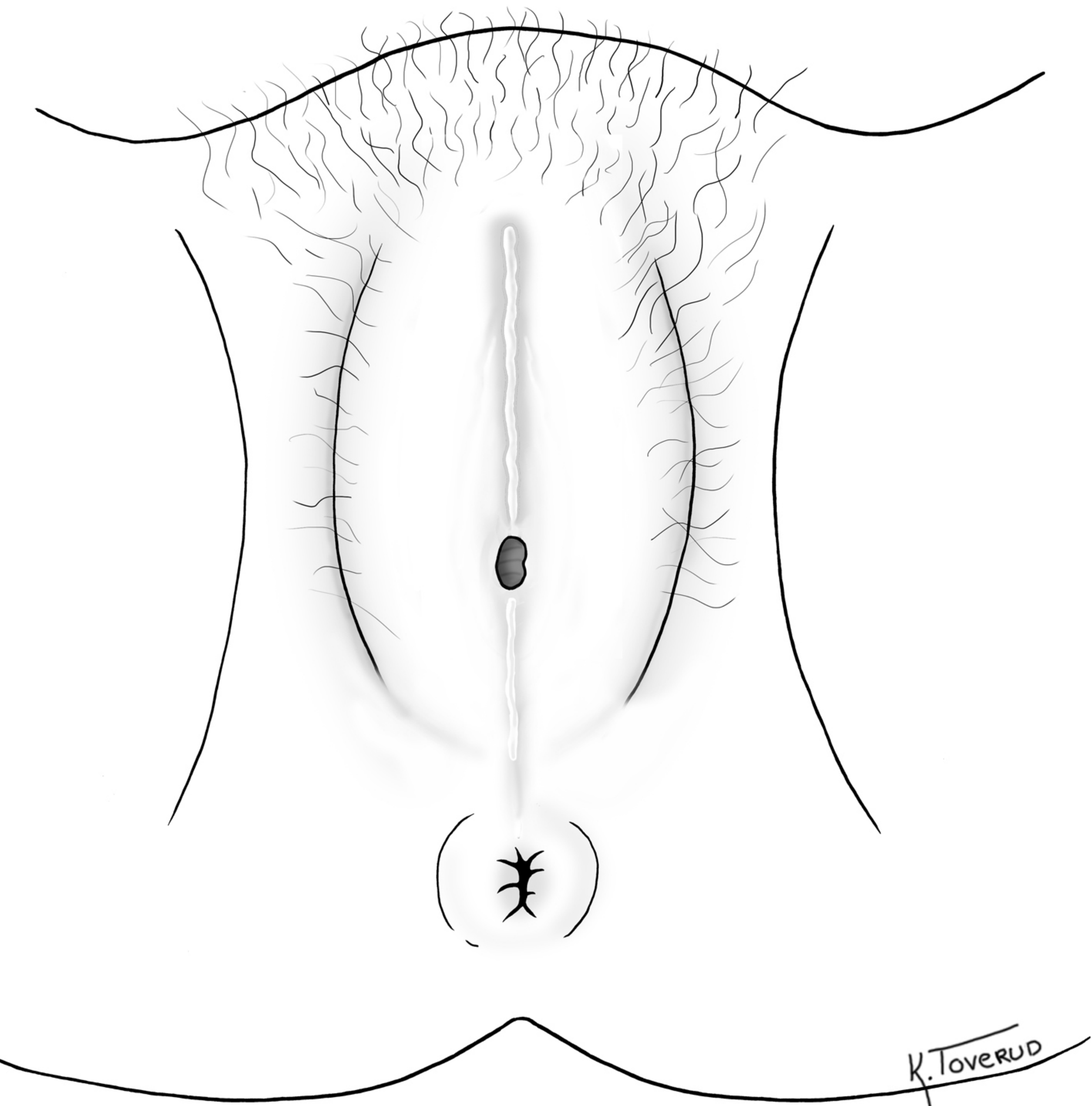


Fig 4 Type III kjønnslemlestelse med innsnevret vaginalåpning



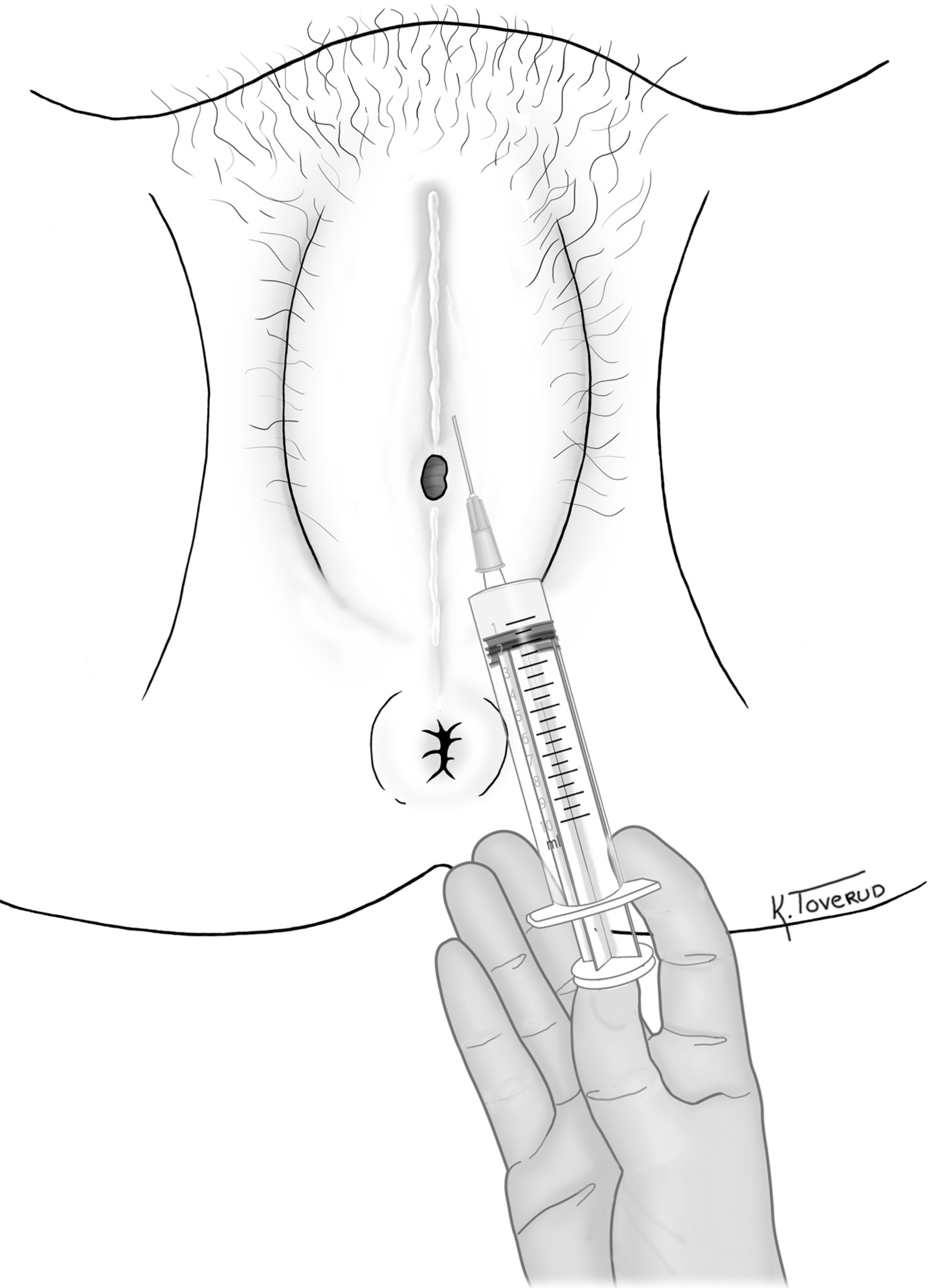


Fig 5 Injisering av lokalbedøvelse før åpne inngrep

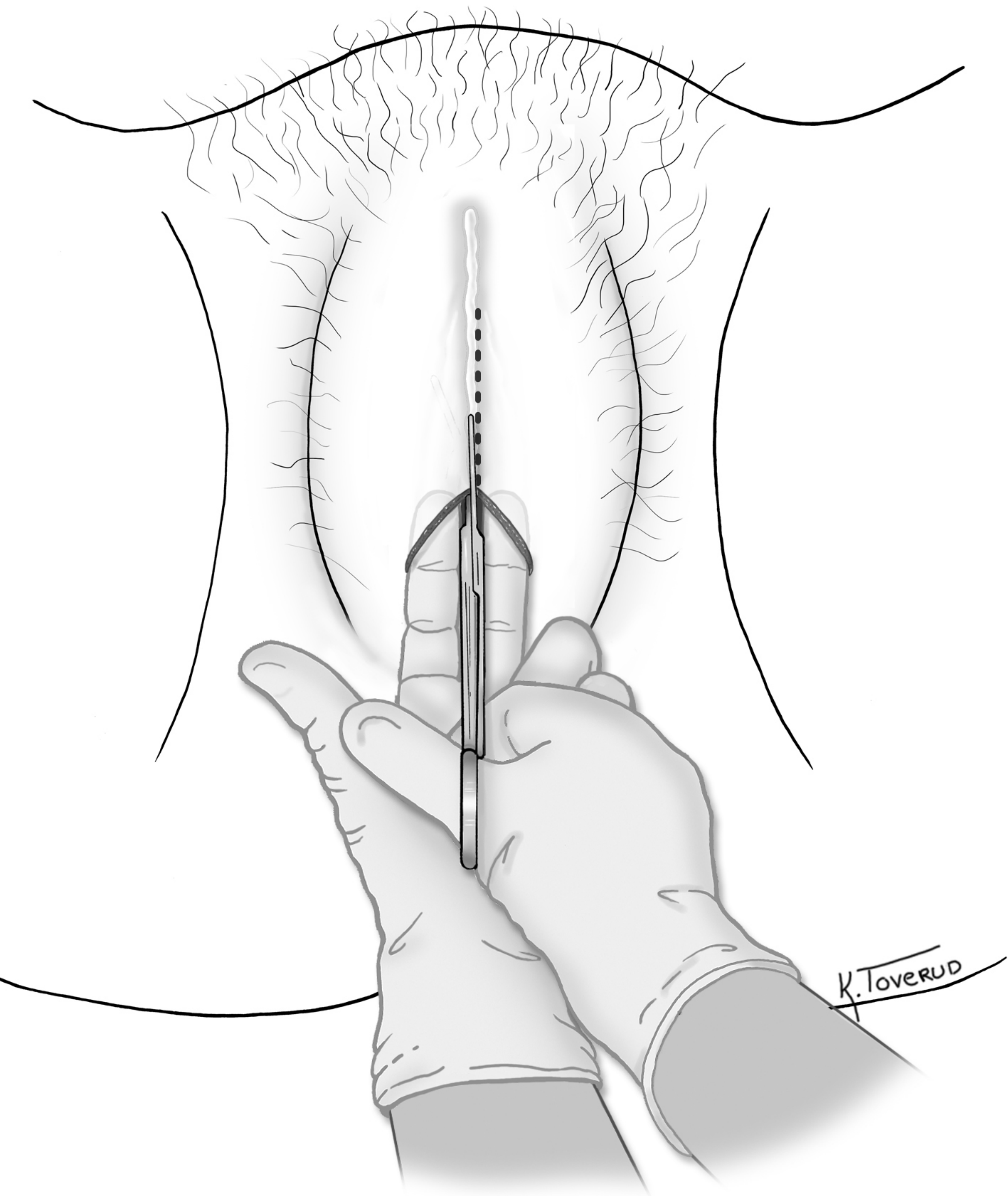


Fig 6 Kirurgisk åpning av hudbro/segl

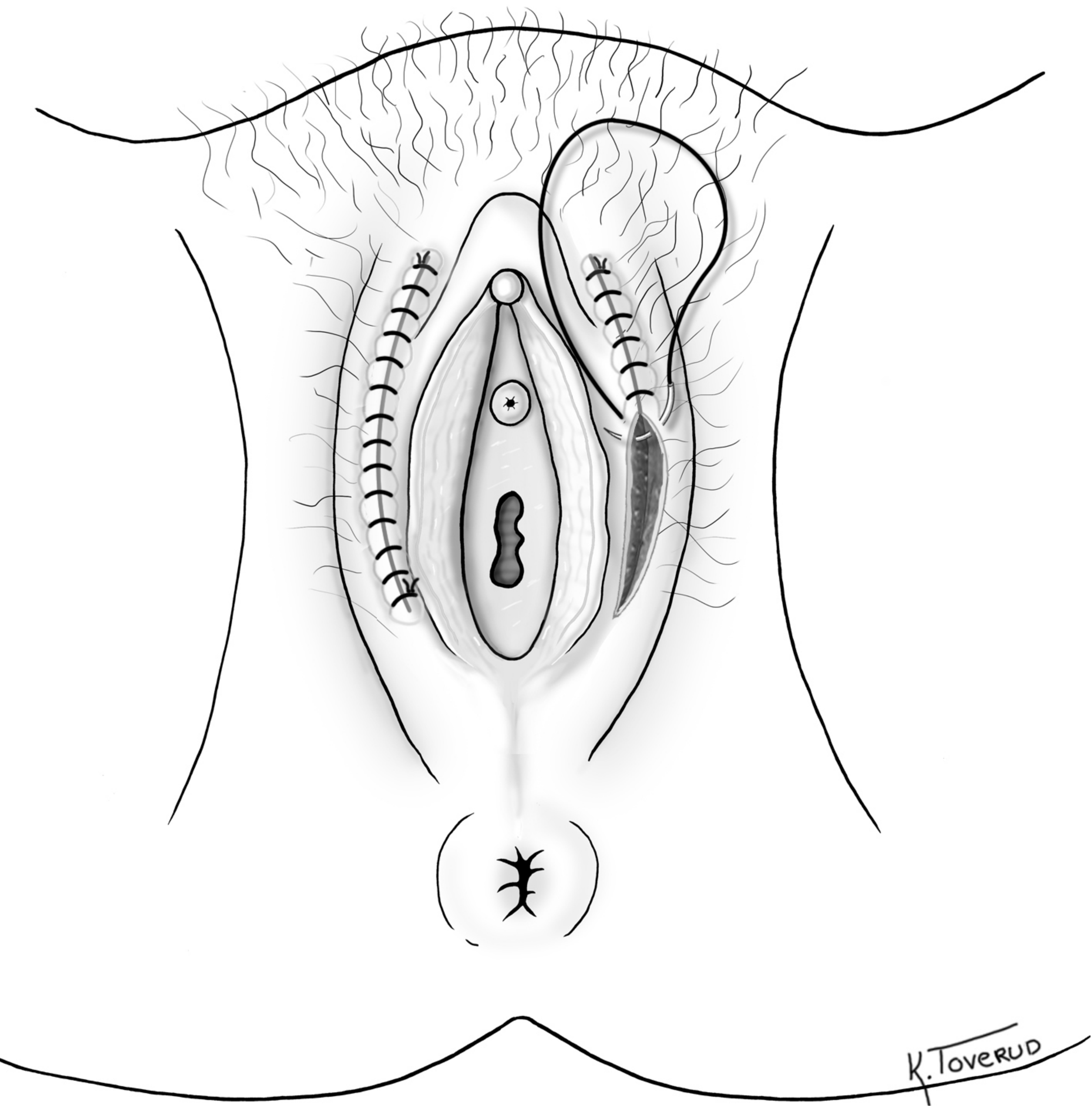


Fig 7 Hudsutur etter åpnende inngrep der små kjønnslepper og klitoris var bevart under hudbro/segl